

## **ERBB2 Mutationen in Neurofibrom/Schwannom hybriden Nervenscheidentumoren**

### **Einleitung:**

Neurofibrom-Schwannom hybride Nervenscheidentumore (HNST) wurden erstmals 2016 in die WHO Klassifikation der Tumoren des zentralen Nervensystems aufgenommen und sind durch ein gemeinsames Auftreten von Schwannom und Neurofibrom Anteilen gekennzeichnet. Solche Tumoren können sowohl sporadisch als auch in Zusammenhang mit Tumorsyndromen, wie Schwannomatose oder Neurofibromatose Typ 1 und 2 auftreten. So leiden ca. 26%, 17%, und 9% der HNST Patienten respektive an Neurofibromatose Typ 2, Schwannomatose und Neurofibromatose Typ 1 [1]. Neben symptomatischen Ansätzen wird bei Behandlungsindikation regelmäßig ein operatives Vorgehen geprüft. Allerdings kann insbesondere bei Assoziation mit größeren Nerven oder bei multiplen Tumorknoten, ähnlich wie bei Neurofibromatose Typ 1 assoziierten plexiformen Neurofibromen, das klinische Management von HNST schwierig sein. Trotz der generell gutartigen Tumogradierung in beiden Tumorkomponenten können HNST so eine deutliche Morbidität mit Lähmungen, neuropathischen Schmerzen oder Entstellung verursachen [2]. Bei Patienten, die keine Kandidaten für eine operative Intervention sind, kann eine palliative Strahlentherapie abhängig von der Lage und des Tumorausmaßes erwogen werden. Im Gegensatz zu Subgruppen von Neurofibromen oder Schwannomen wo bereits klinische Therapiestudien durchgeführt wurden, gibt es für HNST keine systemischen Therapieansätze und keine molekularen Angriffspunkte. Neue Therapieoptionen werden deswegen benötigt, um den klinischen Verlauf insbesondere bei Patienten mit großen unresektablen HNST zu verbessern.

### **Ergebnisse:**

Eine 30-jährige weibliche Patientin stellte sich 2004 mit Schmerzen im rechten Bein vor. Die MRT Bildgebung zeigte eine große Tumormasse mit vielen einzelnen Knoten um periphere Nerven vor allem des rechten unteren Körperquadranten (Abb. 1A). Zusätzliche Knoten waren im Abdomen und dem linken Bein nachweisbar. Klinische Zeichen für eine Neurofibromatose Typ 1 (Hautveränderungen) oder 2 (Vestibularisschwannome etc.) waren nicht nachweisbar. Auch war die Familienanamnese leer für erbliche Tumorsyndrome. Der Tumor zeigte ein langsames Tumorstadium (Abb. 1A, Abbildung modifiziert aus [3]) und neben im Vordergrund stehenden Schmerzen entwickelte sich auch eine distale Parese und Hypästhesie. Eine Teilresektion von Knoten im Jahr 2011 ergab die Diagnose eines HNST (Abb. 1B). Die Hämatoxylin-Eosin (HE) Färbung zeigte einen eingekapselten Tumor mit sowohl kompakten zellichten Regionen wie auch verteilte spindelförmige Zellen mit Filamentfragmenten (Abb. 1B). Basierend auf klinischen Kriterien war die Erkrankung kompatibel mit einer sporadischen Schwannomatose [4].

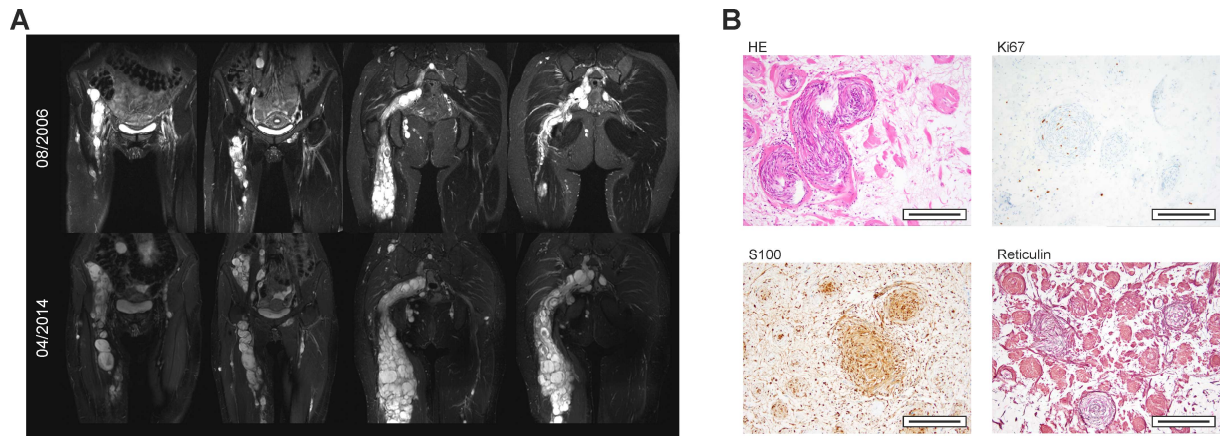


Abbildung 1. Wachstum und Histologie eines Neurofibrom/Schwannom hybriden Nervenscheidentumors. A, Darstellung der multiplen Tumorknoten im MRT. B, Histologie.

Da keine etablierten Therapieansätze verfügbar waren wurde die Patientin in das NCT MASTER (Molecularly Aided Stratification for Tumor Eradication Research) Programm, eine Registerstudie für die Genomik-basierte Stratifizierung von jungen Erwachsenen mit fortgeschrittenen Tumorerkrankungen [5] eingeschlossen. Die Gesamtexomanalyse des Tumorgewebes zeigte nur wenige Mutationen. Dabei wurde eine heterozygote ERBB2 Mutation (p.Asp769Tyr) mittels Sanger Sequenzierung sowohl in der initialen Tumorprobe als auch in einer zweiten Biopsie eines anderen Tumorknotens bestätigt und die Expression mittels RNA Sequenzierung bestätigt. Untersuchungen der ERBB2 p.Asp769Tyr Mutation in Brustkrebszellen belegen, dass diese eine Aktivierung der Signaltransduktion bewirkt und durch Inhibitoren wie Lapatinib oder Neratinib blockierbar ist [6]. Auf Basis dieser Daten wurde eine Therapie mit Lapatinib im Oktober 2015 begonnen, die seither gut vertragen wird. Die Wirksamkeit der Therapie zeigte sich in einer klinischen Besserung: Die Schmerzsymptomatik besserte sich merklich bereits wenige Wochen nach Beginn der Therapie. Zudem kam es zu einer Besserung der Lähmungen. Im längerfristigen Verlauf war auch radiologisch ein Rückgang der Tumormassen (Abb. 2A, Abbildung modifiziert aus [3]) und im FDG-PET-MRT ein Rückgang der metabolischen Aktivität einzelner Hotspots (Abb. 2B, Abbildung modifiziert aus [3]) nachweisbar.

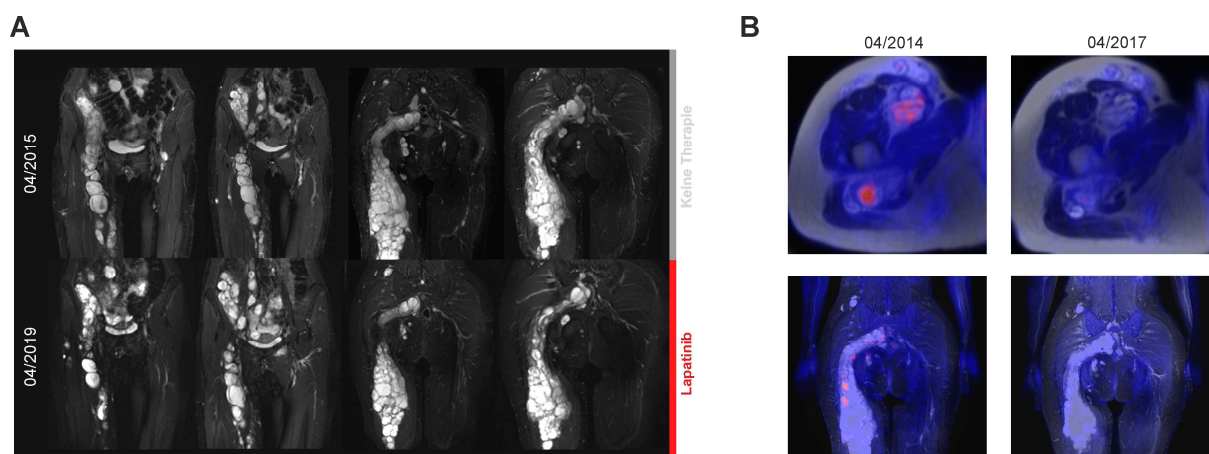


Abbildung 2: Ansprechen eines Neurofibrom/Schwannom hybriden Nervenscheidentumors auf eine Therapie mit Lapatinib. A, Darstellung im MRT unter Therapie. B, FDP-PET MRT mit Rückgang metabolischer Aktivität in Tumorknoten.

In einer Erweiterungskohorte analysierten wir 18 weitere Tumoren von 14 zusätzlichen Patienten [3]. Mittels Panelsequenzierung konnten somatische ERBB2 Mutationen (p.Leu755Ser, p.Asp769Tyr, p.Val777Leu) bei 3 von 7 Schwannomatose Patienten nachgewiesen werden, so dass insgesamt 27% aller HNST Patienten (4 von 15 Patienten) der Gesamtkohorte ERBB2 Mutationen hatten. Bemerkenswerterweise waren in diesen Tumoren keine zusätzlichen Treibermutationen in den NF1, NF2, SMARCB1, oder LZTR1 Genen sowie kein Verlust von Chromosom 22q nachweisbar als Charakteristika der Neurofibromatose oder Schwannomatose. DNA Methylom Analysen sind eine moderne Methode um Tumorentitäten zu klassifizieren. Auf dieser Basis lassen sich klinisch relevante Subgruppen innerhalb peripherer Nerventumore definieren [7]. Eine nicht eingeschränkte hierarchische Clusteranalyse des DNA Methylierungsprofils unserer Kohorte von 19 HNSTs und 80 gutartigen Schwannzelltumoren zeigte eine spezifische Untergruppe an (Abb. 3, Subcluster A, Abbildung modifiziert aus [3]), die alle ERBB2 mutanten Tumoren beinhaltete.

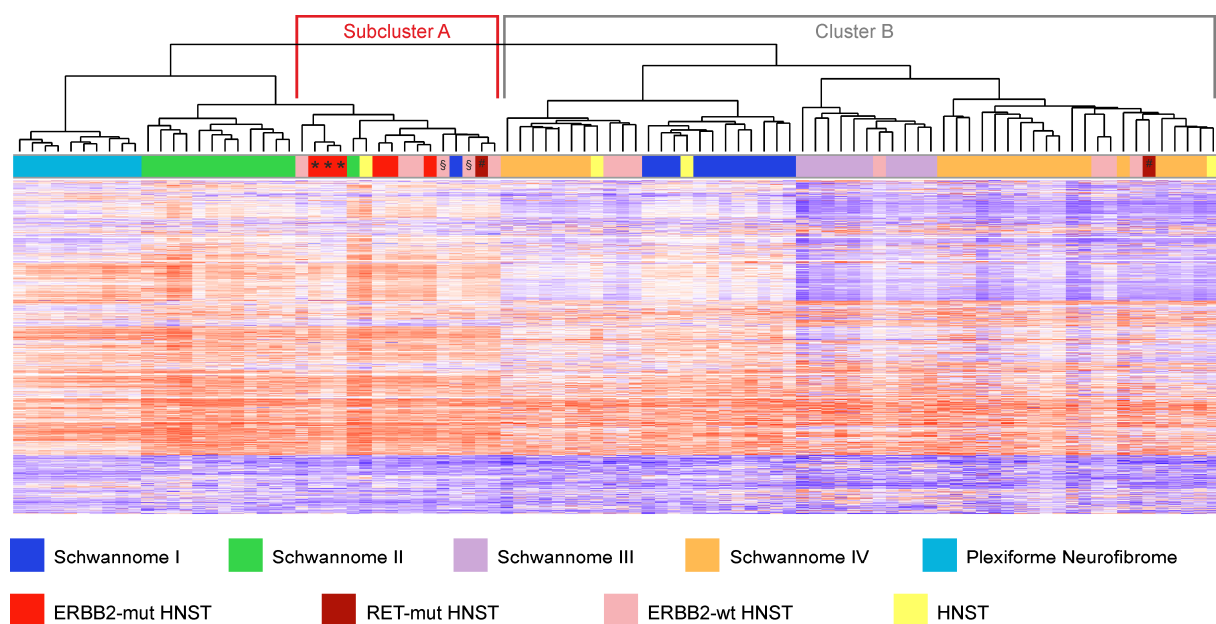


Abbildung 3. Epigenetische Klassifizierung peripherer Nervenscheidentumore. ERBB2-mutante Tumoren bilden einen Untercluster (Subcluster A).

### Schlussfolgerungen:

Wir konnten erstmals nachweisen, dass eine relevante Anzahl von HNST ERBB2 Mutationen trägt. Von den identifizierten Mutationen ist aus anderen Tumorentitäten bekannt, dass sie die ERBB2 Signaltransduktion aktivieren und als onkogene Treiber fungieren. Übereinstimmend mit der Hypothese einer eigenen molekularen Pathogenese ordneten sich diese Tumoren in einem Subcluster basierend auf einer epigenetischen Analyse an (Abb. 3). Neben Hinweisen auf die Pathogenese der Tumoren erlauben unsere Befunde möglicherweise auch die therapeutischen Optionen zu erweitern. Die Wirksamkeit einer ERBB2 Inhibition mit Lapatinib konnte in einer Indexpatientin (Abb. 2) nachgewiesen werden. Um dies genauer zu untersuchen und auch die Tumoren und das Erkrankungsbild genauer zu charakterisieren planen wir eine prospektive Phase 2 Studie (HYB2-Rid) zur Therapie ERBB2-mutanter HNST mit dem Pan-ERBB Inhibitor Neratinib. Der geplante Start der Studie ist Ende 2021.

**Referenzen:**

- [1] Harder, A. et al. 2012. *The American journal of surgical pathology* 36:702-709.
- [2] Plotkin, S.R. et al. 2018. *Seminars in neurology* 38:73-85.
- [3] Ronellenfitsch et al. 2020. *The Journal of Clinical Investigation* 130(5):2488-2495
- [4] Plotkin, S.R. et al. 2013. *American journal of medical genetics. Part A* 161A:405-416.
- [5] Horak, P. et al. 2017. *International journal of cancer* 141:877-886.
- [6] Bose, R. et al. 2013. *Cancer discovery* 3:224-237.
- [7] Rohrich, M. et al. 2016. *Acta neuropathologica* 131:877-887.

**Eingebrachte Publikation:**

Targetable ERBB2 mutations identified in neurofibroma/schwannoma hybrid nerve sheath tumors.

Ronellenfitsch MW, Harter PN, Kirchner M, Heining C, Hutter B, Geldon L, Schittenhelm J, Schuhmann MU, Tatagiba M, Marquardt G, Wagner M, Endris V, Brandts CH, Mautner VF, Schröck E, Weichert W, Brors B, von Deimling A, Mittelbronn M, Steinbach JP, Reuss DE, Glimm H, Stenzinger A, Fröhling S. *J Clin Invest.* 2020 May 1;130(5):2488-2495. doi: 10.1172/JCI130787.

**Kontakt:**

PD Dr. med. Dr. rer. nat Michael Ronellenfitsch  
Dr. Senckenbergisches Institut für Neuroökologie und Klinik für Neurologie  
Universitätsklinikum Frankfurt, Goethe Universität  
Schleusenweg 2-16  
60528 Frankfurt am Main  
Michael.Ronellenfitsch@kgu.de  
Tel. 069 6301 87711